

HNO 2010 · 58:244–254
 DOI 10.1007/s00106-009-2052-7
 Online publiziert: 26. Februar 2010
 © Springer-Verlag 2010

Redaktion
 P.K. Plinkert, Heidelberg

B. Sedlmaier¹ · P. Bohlmann² · O. Jakob³ · A. Reinhardt¹

¹ Klinik und Poliklinik für Hals-, Nasen-, Ohrenheilkunde, Charité-
 Universitätsmedizin Berlin, Campus Mitte, Berlin

² HNO-Praxis, Berlin

³ Institut für Biometrie und Klinische Epidemiologie, Charité-
 Universitätsmedizin Berlin, Campus Mitte, Berlin

Ambulant durchgeführte Diodenlasertonsillotomie bei symptomatischer Tonsillen- hyperplasie des Kindes

Klinische Ergebnisse

Die nichtentzündliche Tonsillenhypertrophie mit Einengung des Isthmus faucium stellt im Kindesalter ein weit verbreitetes Krankheitsbild dar. Dabei treten Symptome wie Atembehinderung (insbesondere in Rückenlage), nächtliche Apnoen, Schluck- und Sprechbehinderungen sowie Appetitmangel und Gedeihstörungen auf. Darüber hinaus kann die verminderte und behinderte Tubenbelüftung rezidivierende Mittelohrentzündungen oder Paukenergüsse begünstigen [1].

Als Therapieoption stehen prinzipiell die beid- oder einseitige Tonsillektomie (TE) und die beid- oder einseitige Tonsillotomie (TT) zur Verfügung [1, 2, 3].

Bis in die 1990er-Jahre galt die beidseitige TE als die Operationsmethode der Wahl. Dem sehr guten Behandlungserfolg sowie dem Fehlen von Rezidivhypertrophien und einer möglichen chronischen Tonsillitis stehen jedoch eine erhöhte postoperative Nachblutungshäufigkeit von 1–10% und meist starke postoperative Schmerzen gegenüber [2, 3, 4, 5].

Auch aus Sicht der Pädiater und Immunologen wird die TE im Kindesalter eher kritisch gesehen. Die immunologische Reifung der körpereigenen Abwehr wird durch die Entfernung der immunkompetenten Tonsillen möglicherweise beeinträchtigt und könnte ein im-

munologisches Defizit bedingen [6, 7, 8]. Deshalb wird für die Tonsillektomie eine relative Altersbeschränkung bis zum 8. Lebensjahr diskutiert. Bei jüngeren Kindern sollte der Verlust der immunologischen Aktivität der Tonsillen vermieden werden. Andererseits steigt bei Kindern, die älter als 8 Jahre sind, das Risiko für eine chronische Tonsillitis. Hier kann bei entsprechender Indikation eine Tonsillektomie durchgeführt werden. [6, 7, 8, 9, 10, 11].

Die aus diesem Grund alternativ praktizierte einseitige TE erhält zwar eine der immunkompetenten Tonsillen, jedoch kommt es zu einer nicht gewünschten Einseitigkeit des Schluckaktes. Zudem werden Tubenventilationsstörungen aufgrund der verbleibenden Tonsillenmasse auf der nichtoperierten Seite nicht therapiert [1, 2].

Bei der Tonsillotomie werden die Tonsillen lediglich verkleinert und bleiben als immunkompetentes Organ erhalten. Bei den bisher beschriebenen Operationsmethoden wurden unterschiedliche blutungsarme Techniken eingesetzt: der freistrahlende CO₂-Laser (10,6 µm; [1]), der fasergestützte Diodenlaser (810/940 nm; [12]), die Radiofrequenz (bipolare radiofrequenzinduzierte Thermotherapie; [13]), die Methode der Coblation („cold

ablation“ mittels Plasmabildung in NaCl durch Radiofrequenz; [14]) und die bipolare Koagulation (hochfrequenter Stromfluss zwischen passiver und aktiver Branche eines Instruments; [15]).

Bei korrekter Operationstechnik mit Vermeidung von freiliegender Pharynxmuskulatur sind Nachblutungen eine absolute Rarität. Zudem kommt es nur zu geringen postoperativen Schmerzen. In der Regel kann der Eingriff ambulant durchgeführt werden [1, 9]. Nachteilig ist das Rezidivrisiko der tonsillären Hypertrophie von ca. 10% [16].

Die richtige Indikationsstellung ist eine wichtige Voraussetzung für den gewünschten Behandlungserfolg der Lasertonsillotomie [17, 18, 19, 20]. Dies ist auch die Ansicht der Autoren der vorliegenden Arbeit. Hierbei stellte ausschließlich die klinisch nichtentzündliche symptomatische Tonsillenhypertrophie des Kindes eine Indikation zur TT dar. Rezidivierende akute Tonsillitiden oder anamnestiche und klinische Hinweise für chronische Tonsillitiden waren Kontraindikationen für die Durchführung einer Lasertonsillotomie.

Ein Auszug aus den Ergebnissen dieser Arbeit wurde im Rahmen der 79. Jahresversammlung der Deutschen Gesellschaft für Hals-Nasen-Ohren-Heilkunde, Kopf- und Hals-Chirurgie (Bonn 30.04.–04.05.2008) präsentiert.

B. Sedlmaier · P. Bohlmann · O. Jakob · A. Reinhardt

Ambulant durchgeführte Diodenlasertonsillotomie bei symptomatischer Tonsillenhyperplasie des Kindes. Klinische Ergebnisse

Zusammenfassung

Hintergrund. Ziel dieser retrospektiven Studie war es, den postoperativen Verlauf, die Behandlungseffektivität sowie die Elternzufriedenheit nach ambulant durchgeführter Diodenlasertonsillotomie bei nichtentzündlicher Tonsillenhyperplasie des Kindes darzustellen.

Methode. Es wurden 183 Kinder mit nicht-entzündlicher Tonsillenhyperplasie eingeschlossen, die zwischen Oktober 2004 und Oktober 2006 operiert wurden (Altersdurchschnitt: 4 Jahre, 7 Monate). Alle Kinder erhielten eine Diodenlasertonsillotomie im Kontaktverfahren (812 nm, „continuous wave“, 13 Watt) mit oder ohne Zusatzeingriffe (Adenotomie, Parazentese, Paukendrainage) in ITN von zwei niedergelassenen HNO-Fachärzten in einem ambulanten Operationszentrum. Die Patienten (n=82) eines Behandlers wurden postoperativ mit Cefuroximsaft für 7 Tage versorgt, allen Kindern wurde postoperativ eine standardisierte Schmerzmedikation mit Ibuprofensaft verabreicht. Über die retrospektive Auswertung von Nachuntersuchungen (durchschnittlicher Nachbeobachtungszeitraum: 1 Jahr) sowie über einen

standardisierten Elternfragebogen (Beantwortung: durchschnittlich 1 Jahr und 8 Monate postoperativ) wurden der postoperative Verlauf, Komplikationen oder Spätkomplikationen, die Rezidivhäufigkeit, die Behandlungseffektivität sowie die Elternzufriedenheit beurteilt. Zur Digitalisierung der Daten und zur statistischen Auswertung wurde SPSS® verwendet. Beim Gruppenvergleich kam der χ^2 -Test und zur Analyse der postoperativen Einzelparameter der Wilcoxon-Vorzeichen-Rang-Test zur Anwendung ($p < 0,05$).

Ergebnisse. Es wurden durchschnittlich keine bis leichte postoperative Schmerzen beobachtet und es kam zu keiner Tonsillotomienachblutung. Gelegentlich zeigte sich ein auffälliger Wundbelag (13,9%), selten waren eine Lymphadenitis (2,9%), Fieber (2,3%) oder gerötete Gaumenbögen (1,2%) zu beobachten. Es gab keine Spätkomplikationen wie narbige Verziehungen des Gaumensegels oder Peritonsillarabszesse. Die Behandlungseffektivität des Eingriffs erwies sich in Bezug auf Schnarchen, Atembehinderung, Apnoe, Appetitmangel und Infektanfälligkeit als sehr gut. Die Elternzufriedenheit war sehr hoch.

Im postoperativen Verlauf zeigten sich zwischen den beiden Gruppen (mit bzw. ohne orale Antibiotikatherapie) signifikante Unterschiede bei der Schmerzangabe (Punktescore 0–3): in der „Antibiotikagruppe“ keine postoperativen Schmerzen (Score 0,1), in der Gruppe ohne Antibiotikatherapie leichte postoperative Schmerzen (Score 0,5).

Schlussfolgerung. Die ambulant durchgeführte Diodenlasertonsillotomie stellt bei der symptomatischen Tonsillenhyperplasie des Kindes eine schmerzarme Operationsmethode mit geringem perioperativen Risiko sowie einer sehr hohen Behandlungseffektivität und Elternzufriedenheit dar. Sie ist bei dieser Indikation im Gegensatz zur Tonsillektomie die Methode der Wahl. Bezogen auf die weiter verbreitete CO₂-Laser-Tonsillotomie zeigen sich im Literaturvergleich bei der Diodenlasertonsillotomie keine Unterschiede im postoperativen Verlauf.

Schlüsselwörter

Ambulante Tonsillotomie · Diodenlaser · Postoperativer Verlauf · Behandlungserfolg · Elternzufriedenheit

Outpatient diode laser tonsillotomy in children with tonsillar hyperplasia. Clinical Results

Abstract

Introduction. The aim of this retrospective study was to present the postoperative development, therapy effectiveness, and parental satisfaction after an outpatient diode laser tonsillotomy in children with noninflammatory tonsillar hyperplasia.

Method. The study included 183 children with noninflammatory tonsillar hyperplasia who were operated on between October 2004 and October 2006 (average age: 4 years and 7 months). All children underwent diode laser tonsillotomy in contact mode (812 nm, continuous wave, 13 W) with or without additional procedures (adenotomy, paracentesis, tympanic drainage). All surgeries were carried out under endotracheal anesthesia by two ENT physicians in private practice in an outpatient surgery center. The patients (n=82) of one of the physicians were given an oral antibiotic for the 7 days following the surgery (cefuroxime syrup), and all children were given standard pain medication after the surgery (ibuprofen syrup). The postoperative development, complications, or late

complications, the recurrence frequency, the effectiveness of the treatment, and the parental satisfaction were assessed using the respective results of the follow-up exams (average follow-up period: 1 year) and a standardized parent questionnaire, completed on average 1 year and 8 months after the surgery. For data digitalizing and statistical analysis with SPSS the χ^2 test and the Wilcoxon test were used ($p < 0.05$).

Results. Generally, patients experienced no or only very little pain, and there was no secondary bleeding after tonsillotomy. Occasionally, a conspicuous wound surface (2.9%), fever (2.3%), or reddened palatal arch (1.2%) were noted. There were no late complications such as scar tissue distortions on the soft palate or peritonsillar abscesses. The procedure's effectiveness with regard to snoring, obstructed respiration, apnea, lack of appetite, and susceptibility to infection was very good and the level of parental satisfaction very high. The postoperative development showed significant differ-

ences between the two groups (with and without oral antibiotic) concerning postoperative pain (point score: 0–3): in the antibiotics group there was no postsurgical pain (average point score: 0.1), and in the group without antibiotics there was slight postsurgical pain (point score: 0.5).

Conclusion. Outpatient diode laser tonsillotomy for children with symptomatic tonsillar hyperplasia is a rather painless surgery method with a low perioperative risk, very high treatment effectiveness, and parental satisfaction. For this indication tonsillotomy is the therapy of choice. There were no differences in terms of postoperative development between the diode laser tonsillotomy compared to the literature of the more common CO₂ laser tonsillotomy.

Keywords

Outpatient tonsillotomy · Diode laser · Postoperative development · Treatment success · Parental satisfaction

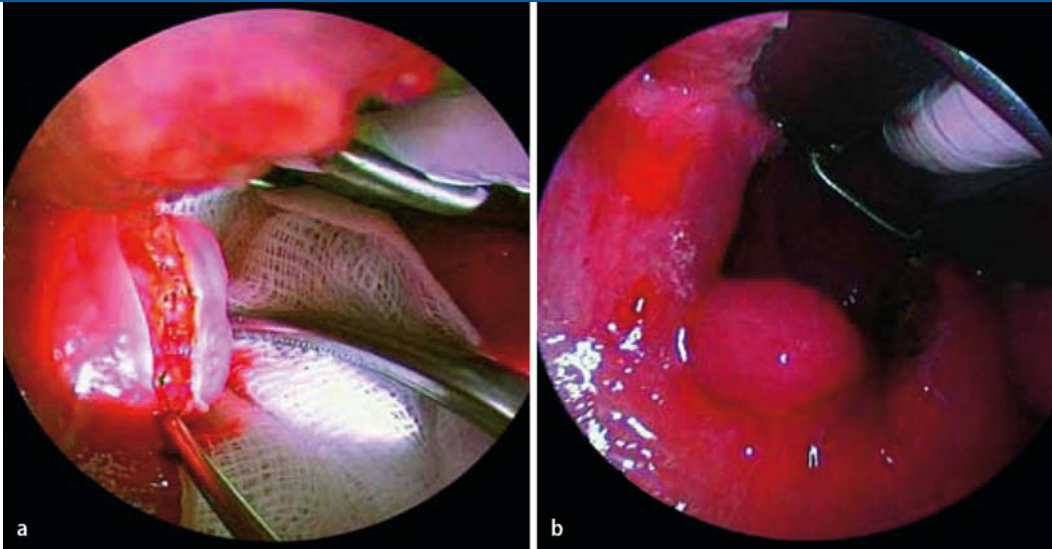


Abb. 1 ◀ Intraoperativer Situs einer Diodenlasertonsillotomie bei einem 4-jährigen Kind. Die linke hyperplastische Tonsille ist exponiert, die Rachenhinterwand mit einer angefeuchteten Komresse abgedeckt. Die Tonsille wird etwas aus dem Tonsillenbett luxiert und 2 mm medial des vorderen Gaumenbogens inzidiert (a). Der blutungsfreie Schnitt mit schalem Koagulationssaum ist erkennbar. Postoperativer Befund mit dem freien Isthmus faucium (b)

sillotomie. Im Gegensatz dazu schlugen Ericson et al. [21] die Tonsillotomie mittels Radiofrequenzablation auch zur operativen Behandlung der chronischen Tonsillitis vor.

Laut Konsensuspapier der österreichischen Gesellschaften für HNO-Heilkunde, Kopf- und Halschirurgie und Kinder- und Jugendmedizin gilt – aufgrund des Risikos für die z. T. lebensbedrohlichen Spätblutungen nach TE – die TT mittlerweile als Mittel der Wahl in der Behandlung der nichtentzündlich vergrößerten Gaumenmandeln [4].

In der vorliegenden retrospektiven Untersuchung sollten an einem größeren Patientenkollektiv die Behandlungserfolge der schnell und blutungsarm durchführbaren ambulanten Diodenlasertonsillotomie im Langzeitverlauf analysiert und postoperative Komplikationen beurteilt werden.

Patienten und Methoden

In diese retrospektive Studie wurden 183 Kinder eingeschlossen – 66,7% (n=122) waren männlich, 33,3% (n=61) weiblich –, die wegen einer nichtentzündlichen symptomatischen Tonsillenhyperplasie im Zeitraum von Oktober 2004 bis Oktober 2006 eine Diodenlasertonsillotomie erhielten.

Darüber hinaus wiesen 135 Kinder (73,8%) rezidivierende Paukenergüsse, 120 (65,6%) Schnarchen, 60 (32,8%) eine Atembehinderung, 55 (30,1%) rezidivierende Infekte, 18 (9,8%) rezidivierende akute Mittelohrentzündungen, 13

(7,1%) Apnoen, 3 (1,6%) eine Schluckbehinderung, ein Kind (0,5%) eine chronische mesotympanale Mittelohrentzündung und ein Kind (0,5%) einen Appetitmangel auf.

Deshalb wurden zusätzlich zur Diodenlasertonsillotomie (183 Kinder, 100%) folgende Eingriffe durchgeführt: 136 (74,3%) Adenotomien, 40 (21,9%) Readenotomien, 89 (48,6%) Parazentesen rechts, 88 (48,1%) Parazentesen links, 15 (8,2%) Reprazentesen rechts, 17 (9,3%) Reprazentesen links, 58 (31,7%) Paukendrainagen rechts, 59 (32,2%) Paukendrainagen links, 11 (6,0%) Repaukendrainagen rechts, 13 (7,1%) Repaukendrainagen links.

Das Durchschnittsalter betrug 4 Jahre und 7 Monate (jüngstes Kind: 2 Jahre, 1 Monat; ältestes Kind: 8 Jahre, 7 Monate). Sämtliche Eingriffe wurden von zwei erfahrenen HNO-Fachärzten (C. Conrad, P. Bohlmann) einer großen Berliner HNO-Praxis in einem ambulanten Operationszentrum vorgenommen. Zum Einsatz kam ein Diodenlaser (6020, Lumenis Inc., Santa Clara/CA; 812 nm) mit einer 600-µm-Quarzfaser im Kontaktverfahren („continuous wave“, 13 Watt; **Abb. 1**).

Postoperativ erfolgte eine standardisierte, an das Körpergewicht adaptierte Schmerztherapie mit Ibuprofensaft. Aufgrund der persönlichen Präferenz der beiden Operateure wurde eine Gruppe (n=82) postoperativ an das Körpergewicht adaptiert oral für 7 Tage mit Cefuroxim behandelt, die andere Gruppe (n=97) nicht. Dieser Umstand wurde in die Auswertung der postoperativen Verläufe mit

einbezogen und die postoperativen Parameter wurden zwischen den Gruppen verglichen.

Die Auswertung erfolgte über Patientenakten (präoperativ bestehende Symptomatik und Operationsindikation), Operationsprotokolle (Laserparameter, Haupt- und Zusatzeingriffe) und vier retrospektiv ausgewertete Nachuntersuchungen (NU). Die erste und zweite NU fanden am 1. und 5. postoperativen Tag in der Praxis statt, wobei folgende Parameter untersucht wurden: postoperative Schmerzen, Beurteilung von Wundbelag und Gaumenbögen, Körpertemperatur, postoperative Blutung und die Notwendigkeit einer antibiotischen Therapie.

Die dritte NU erfolgte durchschnittlich in der 11. postoperativen Woche, wobei der weitere Wundheilungsverlauf und mögliche spätere postoperative Blutungen beurteilt wurden. Die vierte NU wurde ca. ein Jahr nach dem Eingriff durchgeführt. Hierbei wurden Tonsillitiden im Verlauf, eine Operationsindikation wegen chronisch rezidivierender Tonsillitiden, eine Rezidivtonsillenhypertrophie mit einer ggf. notwendigen Operationsindikation beurteilt. Anschließend wurde zum Zeitpunkt der Datenerhebung im Juni 2007 ein standardisierter Fragebogen verschickt, der von den Eltern ausgefüllt werden sollte. Dieser beinhaltete folgende prä- und postoperative Symptome: Schnarchen, Atembehinderung (nasal und/oder oropharyngeal), Atemaussetzer (anamnestisch bekannte Atemaussetzer ohne polysomnographische Sicherung eines OSAS),

Hier steht eine Anzeige.



Elternfragebogen

Name des Kindes:

1. Wie beurteilen Sie folgende Probleme / Eigenschaften Ihres Kindes?

(Bitte ankreuzen)

Schnarchen

vor der Op.: nie selten oft sehr oft

2 Monate nach der Op.: nie selten oft sehr oft

heute: nie selten oft sehr oft

Atmungsbehinderung

vor der Op.: keine leicht mittel schwer

2 Monate nach der Op.: keine leicht mittel schwer

heute: keine leicht mittel schwer

Atemaussetzer

vor der Op.: keine selten oft sehr oft

2 Monate nach der Op.: keine selten oft sehr oft

heute: keine selten oft sehr oft

Schluckbehinderung

vor der Op.: keine leicht mittel schwer

2 Monate nach der Op.: keine leicht mittel schwer

heute: keine leicht mittel schwer

Appetitmangel

vor der Op.: kein leicht mittel schwer

2 Monate nach der Op.: kein leicht mittel schwer

heute: kein leicht mittel schwer

Auftreten von Infektionserkrankungen (bitte entsprechende Buchstaben auswählen)

- a. am Ohr (z. B. Mittelohrentzündung, laufendes Ohr)
- b. der Nasen- und Nasennebenhöhlen (z. B. eitriger Schnupfen, Nasennebenhöhlenentzündung)
- c. in Mundhöhle und Rachen (z. B. Mandelentzündung, Seitenstrangangina, Rachenentzündung)
- d. der Lungen und Bronchien (z. B. Bronchitis, Lungenentzündung)

vor der Op.: nie selten oft sehr oft

heute: nie selten oft sehr oft

Schmerzen nach der Operation: keine leicht mittel stark

Abb. 2 ◀ Fragebogen, der im Juni 2007 postalisch an die Eltern verschickt wurde

Schluckbehinderung, Appetitmangel, Auftreten von Infektionserkrankungen verschiedener Lokalisationen, die initiale Operationsindikation aus Sicht der Eltern, Beurteilung postoperativer Schmerzen durch die Eltern und schließlich die Beurteilung des Behandlungserfolges (▣ Abb. 2). Die Berechnung der Durchschnittswerte von Häufigkeiten

und Intensitäten erfolgte immer über einen Punktescore (0: nie/keine, 1: selten/leicht, 2: oft/mittel, 3: sehr oft/schwer).

Die statistische Überprüfung der Daten wurde mithilfe des Programmsystems SPSS® (Statistical Package for the Social Sciences) Version 16.0 durchgeführt. Zum Vergleich der unterschiedlichen Parameter der vier Nachuntersuchungen

zwischen den Patientengruppen mit oder ohne postoperative Antibiose wurden Kreuztabellen erstellt und der χ^2 -Test kam zur Anwendung. Die prä- und postoperativen Entwicklung der spezifischen Parametern aus der Elternbefragung wurden anhand des Wilcoxon-Vorzeichen-Rang-Tests untersucht. Als Signifikanzniveau wurde α auf 5% festgelegt. Die Nullhypo-

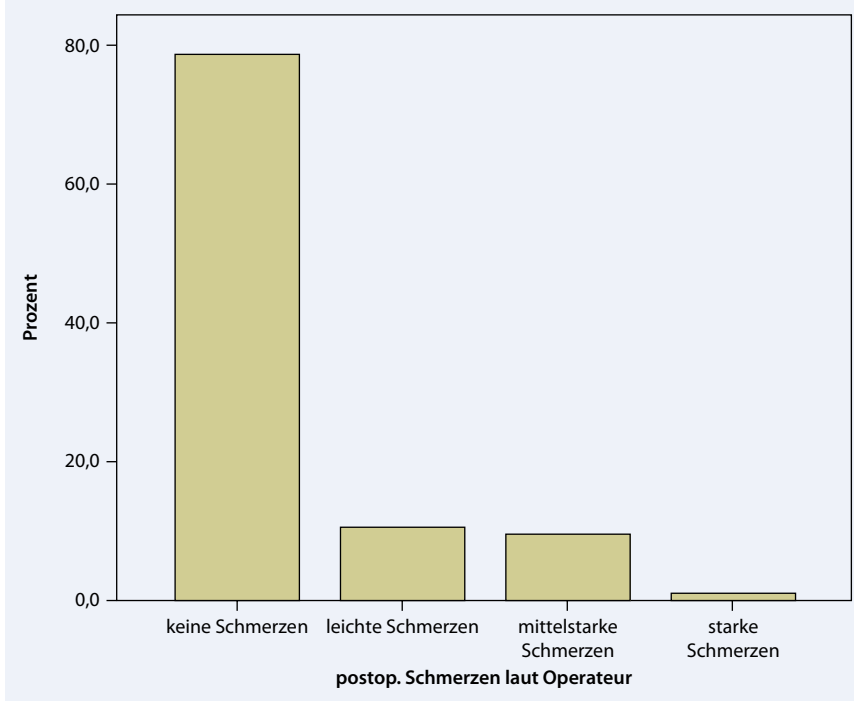


Abb. 3 ▲ Schmerzerhebung durch den Operateur nach Diodenlasertonsillotomie am 1. postoperativen Tag (n=179)

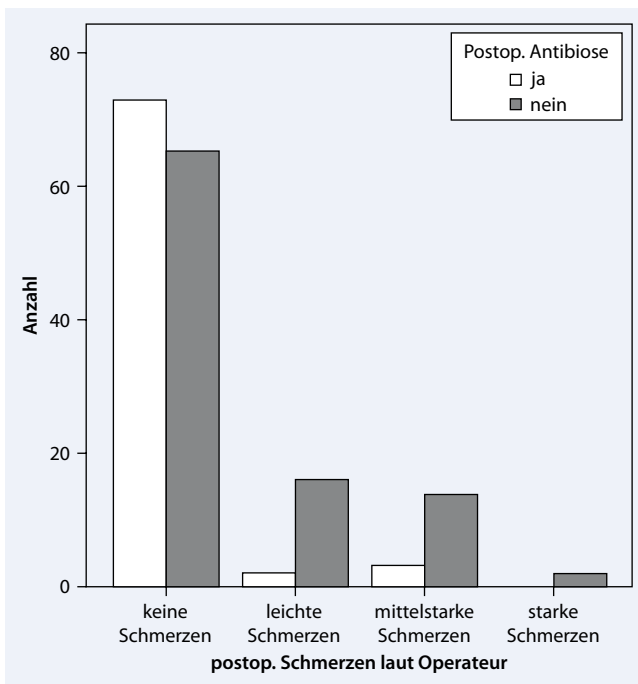


Abb. 4 ◀ Anzahl der Patienten mit postoperativen Schmerzen bei der ersten Nachuntersuchung in den Gruppen „mit postoperativer oraler Antibiotikagabe“ (n=82) und „ohne postoperative Antibiotikagabe“ (n=97)

Wundbelag, in der Gruppe ohne Antibiotikatherapie hingegen 23,7% (n=23).

Bei 28,9% (n=28) der initial nicht antibiotisch abgeschirmten Patienten (n=97) wurde eine antibiotische Therapie eingeleitet. Hinsichtlich der postoperativen Schmerzen ließ sich ein signifikanter Unterschied zwischen beiden Gruppen erkennen ($p < 0,001$; ■ **Abb. 4**). In der „An-

tibiotikagruppe“ traten durchschnittlich keine postoperativen Schmerzen auf (Punktescore 0,1), in der Gruppe ohne Antibiotikatherapie hingegen durchschnittlich leichte postoperative Schmerzen (Punktescore 0,5) (■ **Abb. 5**).

Die zweite NU fand durchschnittlich am 4. bis 5. postoperativen Tag statt. Die Daten von 171 Patienten konnten ausge-

wertet werden. Acht Kinder wurden von den zuweisenden Kolleg(inn)en weiter betreut. Auch hier zeigten sich bei 86,0% (n=147) keine postoperativen Schmerzen, bei 8,2% (n=14) leichte, bei 5,8% (n=10) mittelstarke und bei keinem Kind starke postoperative Schmerzen. Die Kinder der „Antibiotikagruppe“ hatten insgesamt signifikant weniger Schmerzen empfunden als die ohne antibiotische Behandlung ($p=0,02$).

Der Wundbelag war in 92,9% (n=156) regelrecht und in 7,1% (n=12) auffällig verdickt. Gerötete Gaumenbögen zeigten sich in 1,2% der Fälle (n=2), vergrößerte, dolente Lymphknoten in 3,0% (n=5) und Temperaturen $>38^{\circ}\text{C}$ in 2,4% (n=4). Diese entzündlichen Befunde traten zu diesem Zeitpunkt gleich verteilt in beiden Gruppen (ohne vs. mit oraler Antibiose) auf.

Koagel an den Resttonsillen oder akute postoperative Blutungen wurden nicht beobachtet. In 9,2% (von n=65 ohne orale Antibiose) der Fälle (n=6) wurde eine zusätzliche antibiotische Therapie eingeleitet.

In einem Fall wurde aufgrund von Temperaturen bis $39,5^{\circ}\text{C}$ unklarer Genese ab dem 6. postoperativen Tag eine stationäre Behandlung notwendig.

Die dritte NU erfolgte im Durchschnitt 79 Tage postoperativ. Insgesamt 47 Kinder stellten sich bei den zuweisenden Kolleg(inn)en vor und wurden nicht bei der Auswertung berücksichtigt. Von den übrigen 136 Patienten (74,3% von n=183) zeigten 99,3% (n=135) eine abgeschlossene Wundheilung. Ein Patient wurde entgegen der Regel am 12. postoperativen Tag zum dritten Mal nachuntersucht. Bei diesem frühen Termin war die Wundheilung noch nicht abgeschlossen. Tonsillotomienachblutungen wurden nicht beobachtet. Dies war auf Nachfrage auch bei den Kindern nicht der Fall, die von den zuweisenden Kolleg(inn)en nachkontrolliert wurden.

Eine vierte NU fand ca. 1 Jahr (344 Tage) postoperativ statt. Hierbei konnten 103 (56,3% von n=183) Patienten einbestellt und deren Befunde ausgewertet werden. Beurteilt wurde u. a. das Auftreten von akuten Tonsillitiden im Verlauf, das bei 6,8% (n=7) der Kinder zu beobachten war, wobei die betroffenen Kinder durchschnittlich ein oder zwei Tonsillitiden hat-

ten. In keinem Fall wurde eine Operationsindikation wegen chronisch rezidivierender Tonsillitis gestellt. Bei 10 Patienten (9,7%) wurde eine einseitige Rezidivhyperplasie diagnostiziert, in 2,9 % (n=3) der Fälle wurde deshalb die Indikation für eine erneute Diodenlasertonsillotomie gestellt.

Durchschnittlich 20 Monate (8–36 Monate, in Abhängigkeit vom Einschluss in die Datenerhebung und deren Ende) postoperativ beantworteten 116 Eltern (63,3% von n=183) einen postalisch verschickten standardisierten Fragebogen. Beurteilt wurden die Symptome Schnarchen, Atembehinderung, Atemaussetzer, Schluckbeschwerden und Appetitmangel präoperativ, zwei Monate postoperativ und zum Zeitpunkt der Befragung (Juni 2007) in ihrer Intensität (Score: 0–3).

Das präoperative Schnarchen wurde im Durchschnitt mit oft (Punktescore 2,3) bewertet, 2 Monate postoperativ sowie im Juni 2007 durchschnittlich mit nie (Punktescore: 0,45 und 0,44) angegeben. Atmungsbehinderungen wurden präoperativ durchschnittlich mit leicht (Punktescore 1,45) bewertet, 2 Monate postoperativ und im Juni 2007 wurden durchschnittlich keine Atmungsbehinderungen mehr beobachtet (Punktescore: 0,19 bzw. 0, 14). Atemaussetzer traten präoperativ durchschnittlich selten (Punktescore: 0,76) auf, 2 Monate postoperativ und im Juni 2007 gar nicht mehr (Punktescore: 0,04). Schluckbehinderungen sowie Appetitmangel wurden präoperativ durchschnittlich mit leicht bewertet (Punktescore 0,97 und 0,68), 2 Monate postoperativ und im Juni 2007 stellten die Eltern weder Schluckbehinderungen noch Appetitmangel fest (Punktescore 0,21 und 0,24 bzw. 0,08 und 0,18) (Abb. 6).

Unterschiede zwischen den prä- und postoperativen Beschwerden wurden mit dem Wilcoxon-Vorzeichen-Rang-Test analysiert und stellten sich als signifikant heraus. Alle p-Werte waren kleiner als 0,001.

Des Weiteren wurden die Eltern in dem Fragebogen gebeten, die Häufigkeit des Auftretens von Infektionen an den Lokalisationen Ohr, Nase/Nasennebenhöhlen, Mund/Rachen und Bronchien/Lunge vor der Operation und im Juni 2007 zu

Abb. 5 ▶ Postoperative Schmerzen bei der ersten Nachuntersuchung in den Patientengruppen „mit postoperativer oraler Antibiotikagabe“ (n=82) und „ohne postoperative Antibiotikagabe“ (n=97)

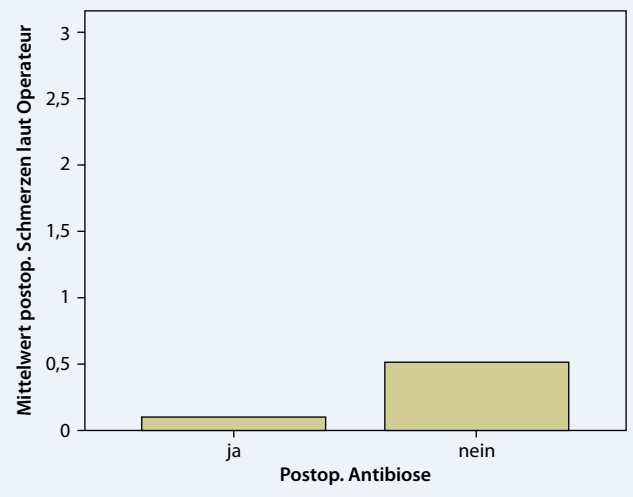
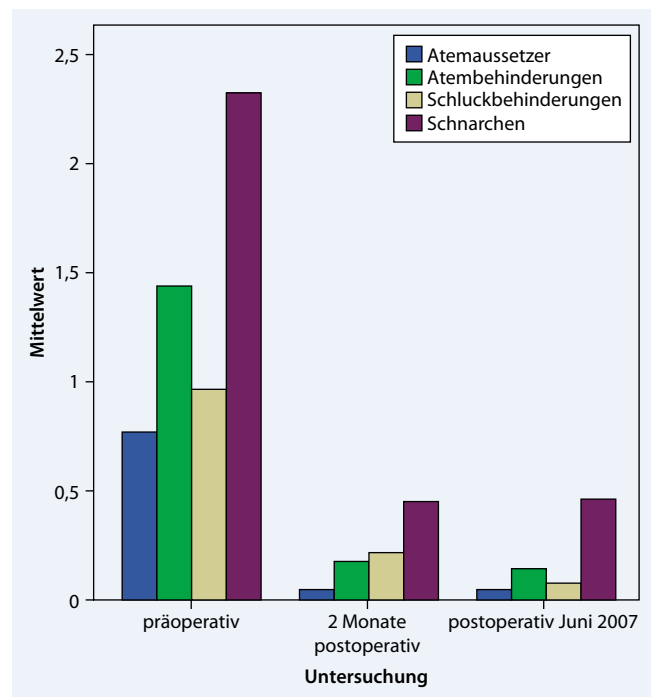


Abb. 6 ▶ Beurteilung der prä- und postoperativen Beschwerden durch die Eltern im Langzeitverlauf – die Daten wurden retrospektiv nach durchschnittlich 20 Monaten erhoben. Insgesamt ist eine deutliche Verbesserung der postoperativen Mittelwerte zu erkennen



beurteilen. Es ergaben sich hohe statistische Signifikanzen für alle Infektionslokalisationen (Abb. 7). Infektionen in den Ohren sanken im Durchschnitt von Punktescore 1,4 auf 0,4 ($p < 0,001$), Infektionen der Nase/Nasennebenhöhlen von 1,3 auf 0,5 ($p < 0,001$), Mund-/Rachen-Infektionen von 1,1 auf 0,4 ($p < 0,001$) und Infektionen in Bronchien/Lungen von 0,8 auf 0,2 ($p < 0,001$).

Die initiale(n) perationsindikation(en) aus Sicht der Eltern verteilte(n) sich wie folgt: 67,8% (n=78) Schnarchen, 61,7% (n=71) häufige Infekte der oberen Atemwege, 55,7% (n=64) Ohrprobleme, 33,9% (n=39) Atmungsbehinderungen, 23,5% (n=27) Atemaussetzer, 17,4% (n=20)

Schluckbehinderungen, 14,8% (n=17) Appetitmangel und 0,9% (n=1) anderes.

Laut Fragebogen trat bei keinem der Patienten im Verlauf ein Peritonsillarabszess auf. Durchschnittlich bewerteten die Eltern die postoperativen Schmerzen mit leicht, wobei 19,1% (n=22) keine, 53,9% (n=62) leichte, 20% (n=23) mittelstarke und 7,0% (n=8) starke postoperative Schmerzen angaben.

Der Behandlungserfolg wurde durchschnittlich mit sehr gut bewertet, wobei die Eltern im Einzelnen zu 76,3% (n=87) mit sehr gut, zu 21,9% (n=25) mit gut, zu 1,8% (n=2) mit mäßig und zu 0% (n=0) mit schlecht urteilten (Abb. 8).

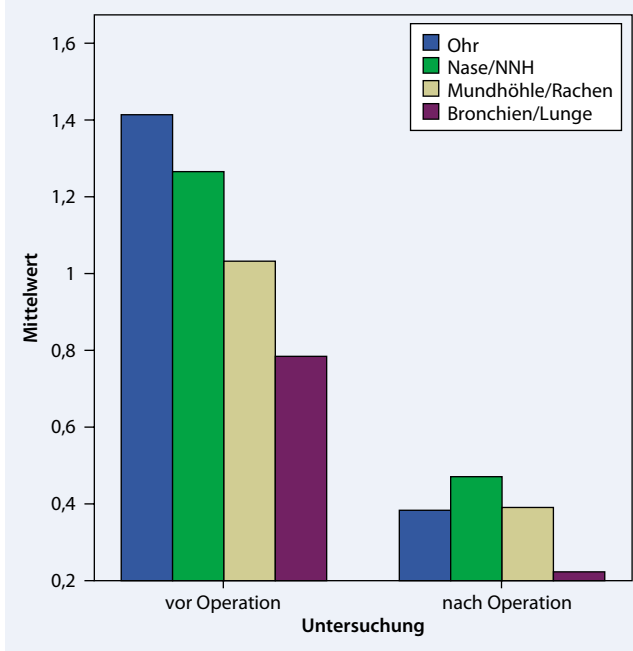


Abb. 7 ◀ Beurteilung der prä- und postoperativen Infekte unterschiedlicher Lokalisationen durch die Eltern im Langzeitverlauf – die Daten wurden retrospektiv nach durchschnittlich 20 Monaten erhoben. Beurteilt wurde der gesamte postoperative Zeitraum bis zur Befragung im Juni 2007. Insgesamt ist eine deutliche Verbesserung der postoperativen Mittelwerte zu erkennen

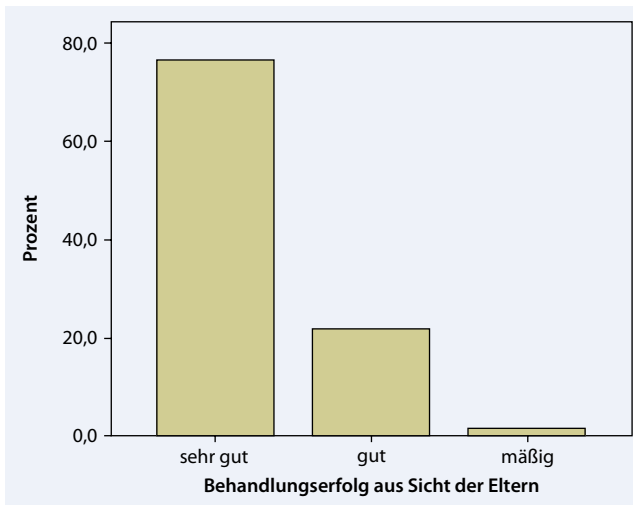

Abb. 8 ◀ Beurteilung der Behandlungsergebnisse im Langzeitverlauf durch die Eltern im Elternfragebogen – die Daten wurden retrospektiv nach durchschnittlich 20 Monaten erhoben. 98,2% beurteilten den Behandlungserfolg mit sehr gut (76,3%) und gut (21,9%)

Diskussion

Die Tonsillotomie wurde 1763 von Heister erstmalig beschrieben [22]. Er gab als Indikation für diesen Eingriff die chronische Tonsillitis und die Hyperplasie der Gaumenmandeln an. Der Eingriff wurde in der Regel mit einem speziellen Tonsillotomieinstrument durchgeführt [23]. Nach allgemeiner Akzeptanz und Verbreitung kam die Methode zwischen 1920 und 1930 wegen vermeintlich gehäuft auftretender Spätkomplikationen in Verruf [24, 25]. Ein großes Problem der damaligen Publikationen war mit Sicherheit die mangelnde Differenzierung der Operationsindikation [1, 20]. Lediglich in einer Arbeit von Gerloff [26] aus dem Jahr 1933 wurde allein die sympto-

matische Tonsillenhypertrophie als Indikation zur TT gesehen, als klares Ausschlusskriterium galt die anamnestic chronische Tonsillitis.

Seit Mitte des letzten Jahrhunderts galt die Tonsillektomie als Methode der Wahl zur operativen Therapie der chronischen Tonsillitis und der benignen Tonsillenhypertrophie [25]. Als Mindestalter für die Operation wurde in der Regel das 4. Lebensjahr angegeben, da jüngere Kinder wegen des geringen Blutvolumens bei einer Nachblutung als gefährdet angesehen wurden. Dies hatte zur Folge, dass die operative Indikation bei einer benignen Tonsillenhypertrophie bei Kleinkindern zu Recht sehr zurückhaltend gestellt wurde. Nur bei symptomatischer Obstruktion des Luft- und Spei-

seweges wurde eine Tonsillektomie mit einem erhöhten postoperativen Risiko durchgeführt [4].

Erst in den 90er-Jahren, nach der allgemeinen Verbreitung des CO₂-Lasers in der Kopf-Hals-Chirurgie, wurde über den Einsatz des Lasers bei der Tonsillotomie nachgedacht [1]. Einerseits weist die Wellenlänge von 10,6 µm eine sehr geringe Eindringtiefe in das bestrahlte Gewebe auf, andererseits erzielt der thermisch wirksame Laser eine ausreichende Hämostase für eine Inzision in das gut durchblutete tonsilläre Gewebe. Durch die präzise Strahlfokussierung der moderneren Applikationssysteme wurde das Risiko für eine postoperative Vernarbung weiter reduziert. Aus diesen Gründen und wegen der bekannten postoperativen Komplikationen der Tonsillektomie (Nachblutung, postoperative Schmerzen) und des eingeschränkten Indikationsbereiches wurde der CO₂-Laser in der Klinik der Autoren seit 1995 bei der Tonsillotomie der kindlichen benignen tonsillären Hyperplasie eingesetzt [1].

Der freistrahlende CO₂-Laser kann nur in Verbindung mit einem teuren geschützten Lasertubus eingesetzt werden, der in der Vergangenheit nur ab einer Größe 4,0 zur Verfügung stand. Anfänglich wurden Kinder unter 4 Jahren mit einem mit Laserguard® umwickelten normalen Tubus operiert. Diese selbstklebende Schutzschicht auf einem normalen brennbaren Tubus wurde mit der Zeit als nicht sicher genug eingestuft und nicht mehr zugelassen, sodass Kleinkinder nicht mit einem adäquaten Tubus versorgt werden konnten. Darüber hinaus reduzierten die Kosten für einen teuren zugelassenen Lasertubus die Wirtschaftlichkeit des Eingriffs.

Als Alternative bot sich ein fasergestütztes System mit einer vorgeschwärtzten „bare fiber“ an, bei dem die Laserwirkung auf einen kleinen Radius um die Faserspitze herum begrenzt bleibt. Hierfür standen zuerst der Nd:YAG-Laser (1064 nm) und später der Diodenlaser (812 nm) zur Verfügung, die in der endonasalen Chirurgie bereits verwendet wurden. Der Diodenlaser wurde konsekutiv mit der entsprechenden Vorkenntnis und den Kautelen für die Lasertonsillotomie (abgedeckter Tubus) eingesetzt.

Niedergelassene HNO-Ärzte haben zunehmend den Laser in ihr operatives Behandlungsspektrum integriert, wobei aufgrund der hohen Investitionskosten eines Lasersystems für eine Praxis in der Regel nur ein Laser angeschafft werden kann. Dieses System sollte dabei ein breites Indikationsspektrum abdecken. Deshalb und wegen der Transportfähigkeit entscheiden sich viele niedergelassene Kollegen für einen Diodenlaser, mit dem neben der endonasalen Anwendung auch die mittlerweile allgemein akzeptierte und praktizierte Lasertonsillotomie durchgeführt wird.

Die Eindringtiefe und die thermische perifokale Wirkung des Diodenlasers im Gewebe liegt um ein Vielfaches höher als beim CO₂-Laser. Veröffentlichungen, ob bei Anwendung dieser Laserwellenlänge mehr postoperative Komplikationen wie Narbenabszesse oder chronische Entzündungen der Resttonsillen vorkommen, liegen bisher nicht vor. Lediglich in einem Kongressabstract aus dem Jahre 2005 wird in einer Vierjahresanalyse über sehr gute postoperative Ergebnisse berichtet [12].

Als alternative Methoden zur Verkleinerung der Tonsillen sind in den letzten Jahren Radiofrequenzverfahren beschrieben worden [13, 14]. Hierbei soll es zu einer geringeren Gewebeerwärmung und zu einer schonenden Gewebereduktion kommen. Die bipolare radiofrequenzinduzierte Thermotherapie, deren Energieabgabe durch den Gewebewiderstand gesteuert wird, kommt seit längerem zur Behandlung der Ronchopathie am Weichgaumen und bei der Hyperplasie der Conchae nasales zum Einsatz [13]. Die Coblation ist ein modifiziertes Radiofrequenzverfahren. Dabei entsteht an der Spitze eines speziellen Applikators in NaCl-Lösung ein kaltes Plasmafeld, mit dem Gewebe inzidiert werden kann [14]. Die bei diesen Verfahren benötigten Applikationssysteme sind Einmalartikel, deren Kosten von den Patienten getragen werden müssen. Die schon lange bekannte, ebenfalls zur Tonsillenverkleinerung propagierte bipolare Gewebekoagulation wiederum hat eine große Eindringtiefe in das Tonsillengewebe, die sich nicht exakt steuern lässt [15].

Die vorliegende Studie, die in Zusammenarbeit mit einer großen Berliner

HNO-Praxis durchgeführt wurde, zeigt, dass die Diodenlasertonsillotomie eine komplikationsarme Methode mit sehr zufriedenstellenden postoperativen Ergebnissen ist.

Die Wundheilung und Reepithelisierung der behandelten Tonsillen verlief bei allen Patienten regelrecht und war bei der dritten Nachuntersuchung (durchschnittlich 3 Monate postoperativ) vollständig abgeschlossen. Die einzelnen Parameter, die eine lokale Entzündung anzeigten (gerötete Gaumenbögen, Fieber, Lymphadenitis) traten in den beiden Nachuntersuchungen in der ersten postoperativen Woche nur sehr selten auf.

Häufiger – in ca. 14% vom Gesamtkollektiv (n=179) bei der ersten NU – war ein auffällig verdickter Wundbelag zu beobachten, der unter postoperativer Antibiotikagabe wesentlich seltener vorkam (n=2) als ohne antibiotische Absicherung (n=23). In der Patientengruppe mit postoperativer oraler Cefuroximgabe traten bei den beiden Nachuntersuchungen in der postoperativen Woche signifikant weniger Schmerzen auf. Insgesamt jedoch war der Schmerzscore in beiden Gruppen niedrig.

Alle operierten Kinder erhielten nach der Diodenlasertonsillotomie für eine Woche eine standardisierte, an das Körpergewicht adaptierte Analgesie mit Ibuprofensaft. Der Schmerzscore wurde am 1. und 5. postoperativen Tag von beiden Operateuren nach Untersuchung und Befragung der Kinder und nach Befragung der Eltern festgelegt. Jeder Operateur evaluierte das von ihm operierte Kollektiv. Hierbei ist eine tendenzielle Beurteilung nicht ausgeschlossen, jedoch war der Schmerzscore in beiden Gruppen niedrig.

Ein verdickter Belag der behandelten Oberflächen in der Heilungsphase ohne weitere Entzündungszeichen ist für sich keine Indikation für eine antibakterielle Therapie. Deshalb empfehlen die Autoren der vorliegenden Arbeit keine generelle postoperative Antibiotikagabe. Die Indikation sollte im Einzelfall in Abhängigkeit vom klinischen Verlauf gestellt werden.

Die Überprüfung des Stellenwerts der postoperativen Antibiotikagabe bei der Diodenlasertonsillotomie war nicht

Hauptgegenstand dieser Untersuchung und sollte in weiterführenden prospektiven randomisierten Studien analysiert werden.

Im Verlauf der Nachuntersuchungen kam es zu einem Drop-out der behandelten Kinder (erste NU: 2,2%, zweite NU: 6,5%, dritte NU: 25,7%, vierte NU: 43,7%), da diese von den zuweisenden Kolleg(inn)en (HNO, Pädiatrie) nachkontrolliert wurden. Bei der vierten NU gab es innerhalb der 43,7% der Kinder auch 12 Patienten, die sich primär in der Praxis vorgestellt hatten, dann aber nicht zur vereinbarten vierten Nachuntersuchung erschienen sind. Um die Auswertung der Studie nicht zu gefährden, wurde der postoperative Verlauf der operierten Kinder nur so weit in die statistische Analyse einbezogen, wie er durch die Operateure selbst evaluiert werden konnte. Bezüglich der Nachblutungsrate wurden die zuweisenden Kolleg(inn)en telefonisch befragt.

Bei der retrospektiven Befragung der Eltern 20 Monate nach dem Eingriff schätzten diese die postoperativen Schmerzen tendenziell etwas höher ein als die beiden Operateure. Eine Datenerhebung nach einem längeren Zeitraum birgt gewisse Einschränkungen, dennoch erscheint diese Tatsache interessant.

Die insgesamt geringen Schmerzen decken sich mit den Beobachtungen nach CO₂-Laser-Tonsillotomie [1]. Ähnliche Ergebnisse wurden mit der modifizierten intrakapsulären Tonsillektomie erreicht, bei der die Tonsillenkapsel in situ belassen und damit ein Freiliegen von Pharynxmuskulatur vermieden wird [27]. Die Schmerzintensität ist damit deutlich geringer als nach konventioneller Tonsillektomie [21].

In der vorliegenden Arbeit kam es bei 183 tonsillotomierten Kindern zu keiner Nachblutung. Dies entspricht den publizierten Ergebnissen der CO₂-Lasertonsillotomie. Hierbei wurden schwere oder letal verlaufende Spätblutungen nicht beschrieben [20, 28]. Die Nachblutungsrate der Tonsillektomie hingegen beträgt nach Angaben verschiedener Autoren zwischen 1 und 10% [4, 28, 29].

Mittlerweile wird die Lasertonsillotomie in der Behandlung der vergrößerten, nichtentzündlich veränderten Gaumen-

mandeln in einem Konsensuspapier der österreichischen Gesellschaften für HNO-Heilkunde, Kopf- und Halschirurgie und Kinder- und Jugendmedizin als Mittel der Wahl empfohlen [4]. Dieses Konsensuspapier wurde 2008 anlässlich aktueller letaler Blutungen nach Tonsillektomie bei Kindern erarbeitet.

In der vorliegenden Untersuchung traten durchschnittlich bei 6,8% der behandelten Kinder 1–2 Tonsillitiden im ersten Jahr nach der Operation auf. Dies entspricht in etwa dem natürlichen Vorkommen von Tonsillitiden in dieser Altersgruppe und ist somit nicht als gehäuft zu bewerten. In dem analysierten postoperativen Beobachtungszeitraum von durchschnittlich 20 Monaten (Elternfragebogen) ist keine sog. Spätkomplikation wie ein Peritonsillarabszess aufgetreten. Um eine Aussage über mögliche Spätfolgen nach Diodenlasertonsillotomie über den hier beschriebenen Untersuchungszeitraum hinaus machen zu können, werden die Patienten zu einem späteren Zeitpunkt erneut nachuntersucht.

Das Auftreten von Rezidivhyperplasie (10%) entspricht der Rezidivrate nach Anwendung des CO₂-Lasers [16] und ist durch eine erneute Hyperplasie der verbleibenden Resttonsillen und nicht durch die Wahl des verwendeten Lasers zu erklären.

Der Behandlungserfolg der Diodenlasertonsillotomie bezüglich sämtlicher untersuchter Parameter war sehr zufriedenstellend. Als sehr gut bis gut bewerteten ihn 98,2% der Eltern. Lediglich vereinzelt (in 3 von 183 Fällen) konnte im Elternfragebogen nach vorübergehender Besserung eines Symptoms (Schnarchen, Atembehinderung, Appetitmangel) wieder eine nennenswerte Verschlechterung festgestellt werden. In der geplanten späteren Nachuntersuchung sollen mögliche Ursachen hierfür aufgezeigt und gegebenenfalls therapiert werden.

Fazit für die Praxis

Die ambulant durchgeführte Diodenlasertonsillotomie stellt bei der symptomatischen Tonsillenhyperplasie des Kindes bei geringem perioperativen Risiko eine schmerzarme Operationsmethode mit einer sehr hohen Behandlungsef-

ektivität und Elternzufriedenheit dar. Sie ist bei dieser Indikation im Gegensatz zur Tonsillektomie die Methode der Wahl.

Eine postoperative orale Antibiotikatherapie nach Diodenlasertonsillotomie kann anhand der Ergebnisse der vorliegenden retrospektiven Untersuchung nicht generell empfohlen werden. Die Indikation für eine solche Medikation sollte im Einzelfall abhängig vom klinischen Verlauf gestellt werden.

Bezogen auf die weit verbreitete CO₂-Lasertonsillotomie zeigen sich im Literaturvergleich keine Unterschiede im postoperativen Verlauf.

Korrespondenzadresse

PD Dr. B. Sedlmaier

Klinik und Poliklinik für Hals-, Nasen-, Ohrenheilkunde, Charité-Universitätsmedizin Berlin, Campus Mitte
Charitéplatz 1, 10117 Berlin
benedikt.sedlmaier@charite.de

Interessenkonflikt. Keine Angabe.

Literatur

- Helling K, Abrams J, Bertram WK et al (2002) Laser tonsillectomy in tonsillar hyperplasia of early childhood. *HNO* 50(5):470–478
- Gray LP (1983) Unilateral tonsillectomy – indications and results. *J Laryngol Otol* 97(12):1111–1119
- Schmidt R, Herzog A, Cook S et al (2007) Complications of tonsillectomy: a comparison of techniques. *Arch Otolaryngol Head Neck Surg* 133(9):925–928
- Österreichische Gesellschaften für HNO Heilkunde KuHuKuJ (2007) Konsensuspapier der österreichischen Gesellschaften für HNO Heilkunde, Kopf- und Halschirurgie und Kinder- und Jugendmedizin vom 09.11.2007. <http://www.hno.at>
- Krishna P, Lee D (2001) Post-tonsillectomy bleeding: a meta-analysis. *Laryngoscope* 111(8):1358–1361
- Aliani S, Graf N (2002) Pediatric immunologic aspects of tonsillectomy *HNO* 50(5):410–414
- Brandtzaeg P (2003) Immunology of tonsils and adenoids: everything the ENT surgeon needs to know. *Int J Pediatr Otorhinolaryngol* 67(Suppl 1): S69–S76
- Paulsen (2005) Immunologische Aspekte des tonsillären Marginalzonen Kompartimentes: ein entscheidendes Argument für die Tonsillotomie im Kindesalter. *HNO-Informationen* 84:
- Gastpar H (1984) Indications for tonsillectomy in childhood from the current viewpoint. *Laryngol Rhinol Otol (Stuttg)* 63(4):203–205
- Terrahe K (1979) Tonsillectomy – a disputed operation. *Laryngol Rhinol Otol (Stuttg)* 58(1):1–12
- Saito H, Terrahe K (1978) Immunfunktion und Immunpathologie der Gaumentonsillen. In: Behrendes J, Link R, Zöllner (Hrsg) *HNO-Heilkunde in Klinik und Praxis*, Bd III. Thieme, Stuttgart, S 2–20

- Eger L, Kunhardt H (2005) Was spricht gegen eine ambulante Laser-Tonsillotomie? Eine 4-Jahres-Analyse von über 300 Eingriffen. *HNO-Informationen* 85:
- Hultcrantz E, Ericsson E (2004) Pediatric tonsillectomy with the radiofrequency technique: less morbidity and pain. *Laryngoscope* 114(5):871–877
- Judd O, Garise F (2006) Double-blind randomised controlled study of coblation tonsillectomy versus coblation tonsillectomy on postoperative pain in children. *Clin Otolaryngol* 31(5):456
- Hanenkamp U, Helling K, Mann WJ (2008) Tonsillectomy with bipolar coagulation scissors. *Laryngorhinootologie* 87(12):870–873
- Unkel C, Lehnerdt G, Metz K et al (2004) Long-term results of laser-tonsillectomy in obstructive tonsillar hyperplasia. *Laryngorhinootologie* 83(7):466–469
- Gronau S, Fischer Y (2005) Tonsillectomy. *Laryngorhinootologie* 84(9):685–690
- Huber K, Sadick H, Maurer JT et al (2005) Tonsillectomy with the argon-supported monopolar needle—first clinical results. *Laryngorhinootologie* 84(9):671–675
- Jahnke K (2005) Laser-tonsillectomy, state of the art and open questions. *Laryngorhinootologie* 84(9):651–652
- Scherer H (2003) Tonsillectomy versus tonsillectomy. *Laryngorhinootologie* 82(11):754–755
- Ericsson E, Hultcrantz E (2007) Tonsil surgery in youths: good results with a less invasive method. *Laryngoscope* 117(4):654–661
- Heister L (1763) Chirurgie, in welcher alles, was zur Wundarzney gehöret, nach der neusten und besten Art, gründlich abgehandelt, und in acht und dreyßig Kupfertafeln die neuerfundene und dienlichste Instrumente, nebst bequemen Handgriffen der chirurgischen Operationen und Bandagen deutlich vorgestellt werden. Raspe, Nürnberg
- Feldmann H (1997) 200 year history of tonsillectomy. Images from the history of otorhinolaryngology, highlighted by instruments from the collection of the German Medical History Museum in Ingolstadt. *Laryngorhinootologie* 76(12):751–760
- Gunnel F (1955) Healing processes at the tonsil stump after tonsillectomy or incomplete tonsillectomy. *Arch Ohren Nasen Kehlkopfheilkd* 166(6):419–443
- Denecke HJ (1953) Die oto-rhino-laryngologischen Operationen. In: Guleke N, Zenker R (Hrsg) *Allgemeine und spezielle chirurgische Operationslehre*, Bd 5. Springer, Berlin Göttingen Heidelberg
- Gerloff K (1933) Zur Frage der Tonsillotomie im Kindesalter. *Laryngol Rhinol Otol* 24:255–264
- Schmidt R, Herzog A, Cook S et al (2007) Powered intracapsular tonsillectomy in the management of recurrent tonsillitis. *Otolaryngol Head Neck Surg* 137(2):338–340
- Gunzel T, Zenev E, Heinze N, Schwager K (2004) Postoperative bleeding after tonsillectomy between 1985 and 2001 and experiences to perform laser tonsillectomy. *Laryngorhinootologie* 83(9):579–584
- Gastpar H (1981) Hemorrhage following tonsillectomy: causes, prevention and therapeutic measures. *Laryngol Rhinol Otol (Stuttg)* 60(1):1–3